

Signo del peine

Comb sign

Daniel Noreña-Rengifo^{1*} y Astrid Arroyave-Toro²

¹Facultad de Medicina, Universidad de Antioquia; ²Servicio de Salud-San Vicente Fundación. Medellín, Colombia

Introducción

El signo del peine fue descrito por primera vez en 1995 por Meyers y McGuire¹, después de observarlo en las tomografías computadas (TC) abdominales de dos pacientes con enfermedad de Crohn (EC) activa diagnosticada por los hallazgos clínicos y los estudios baritados, con quienes se concluyó que el signo podría ayudar a diagnosticar la EC activa y diferenciarla de otras patologías. Además, permitió implementar el uso de TC para el estudio de pacientes con dicha afección, que hasta entonces eran diagnosticados imagenológicamente con estudios baritados y arteriografía^{1,2}.

El nombre del signo se atribuyó a que los vasos mesentéricos de los segmentos intestinales afectados se dilatan, se rectifican y se separan, lo que da la apariencia de los dientes de un peine^{1,3}.

Actualmente, no se considera que sea un signo patognomónico de la EC, pero sí un indicador de actividad y enfermedad avanzada⁴.

Características fisiopatológicas

En cuanto a la fisiopatología del signo, ha sido mayormente descrita en la EC. Los vasos rectos, ramas terminales, en las asas de intestino delgado se encuentran conectados entre sí por una red de anastomosis que son más largas y espaciadas entre ellas en el yeyuno, mientras que en el íleon son más cortas y cercanas⁵. El mesenterio se ve frecuentemente afectado en la EC y por

ello se genera una proliferación de los fibroblastos del mesenterio (proliferación de la grasa) y la serosa del intestino afectado en respuesta a la inflamación crónica, que tiene como resultado la separación de las asas intestinales y los vasos, con pérdida de la interfaz entre el intestino y el mesenterio, y aumento del flujo sanguíneo con la consecuente rectificación y dilatación de los vasos rectos en el borde mesentérico del segmento intestinal enfermo, lo cual finalmente da la apariencia de un peine³.

Hallazgos imagenológicos

La TC permite identificar la hipervascularización del mesenterio, la elevación de la atenuación de la grasa mesentérica (20-60 UH) y el aumento en el espacio entre la *vasa recta*, que dan la apariencia de los dientes de un peine (Fig. 1)^{3,4}. La resonancia magnética (RM) también permite identificar los hallazgos que configuran el signo (Fig. 2)^{3,5}.

Koh et al.² describieron, en una serie de 30 pacientes evaluados por RM, que 18 de los 23 pacientes con enfermedad activa y 3 de los 7 pacientes con enfermedad inactiva presentaban el signo del peine, lo que corresponde a una sensibilidad del 78% y una especificidad del 57%.

Diagnósticos diferenciales

Aunque inicialmente el signo fue descrito en la EC, no se considera patognomónico de esta y ya ha sido

Correspondencia:

*Daniel Noreña-Rengifo

E-mail: brian.norena@udea.edu.co

1852-9992 / © 2021 Sociedad Argentina de Radiología (SAR) y Federación Argentina de Asociaciones de Radiología, Diagnóstico por Imágenes y Terapia Radiante (FAARDIT). Publicado por Permanyer. Éste es un artículo *open access* bajo la licencia CC BY-NC-ND (<https://creativecommons.org/licenses/by-nc-nd/4.0/>).

Fecha de recepción: 31-10-2019

Fecha de aceptación: 13-05-2021

DOI: 10.24875/RAR.M22000027

Disponible en internet: 14-07-2022

Rev Argent Radiol. 2022;86(2):150-153

www.revistarar.com

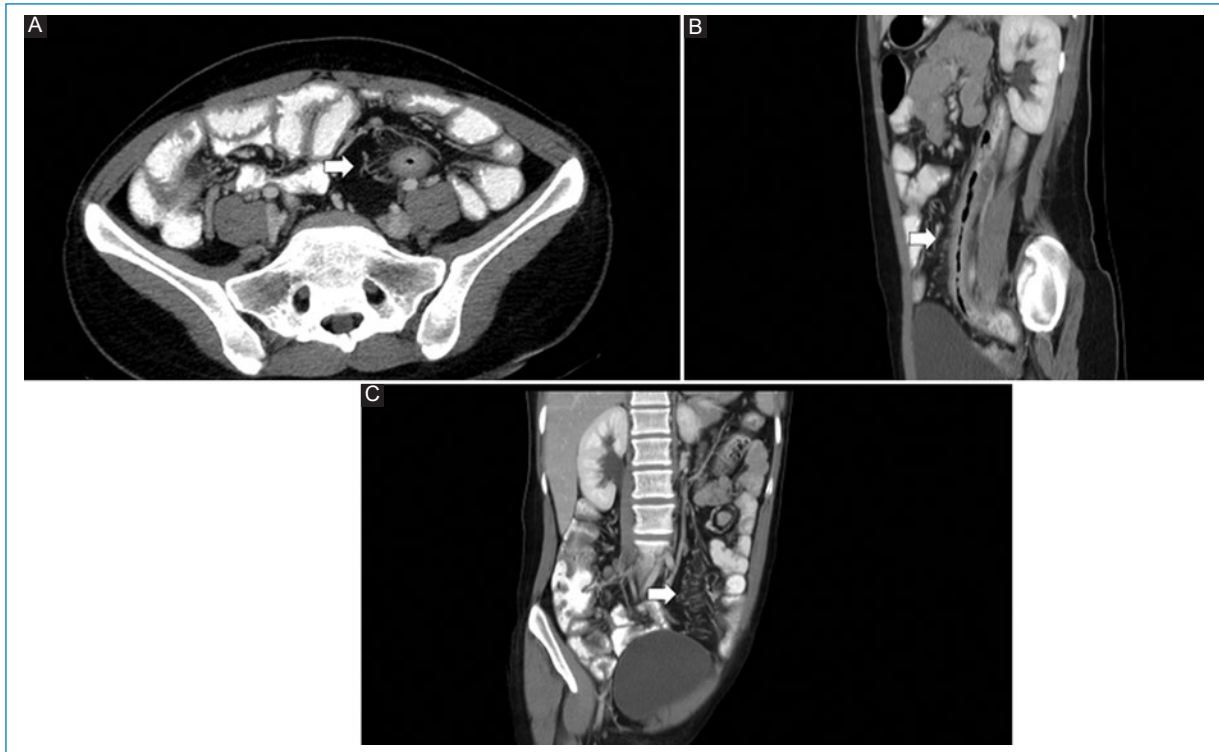


Figura 1. Mujer de 34 años con diagnóstico de colitis ulcerativa. Imágenes de TC multicorte con contraste intravenoso, que muestran engrosamiento y realce intenso del colon izquierdo asociado a prominencia y rectificación de los vasos mesentéricos (flecha). **A:** corte axial. **B:** reconstrucción sagital oblicua, reconstrucción coronal oblicua. **C:** con proyección de máxima intensidad.

observado en muchos otros procesos que afectan los vasos mesentéricos, incluyendo vasculitis por lupus u otras vasculitis como la poliarteritis nudosa, la púrpura de Schönlein-Henoch, el síndrome de Behçet, y en patologías como la tromboembolia mesentérica, la obstrucción intestinal y la colitis ulcerativa^{3,4}.

En cuanto al engrosamiento de las paredes intestinales que se puede asociar al signo del peine, tampoco es específico para la EC y también se puede observar en la colitis ulcerativa, la enteritis por radicación, algunas infecciones, la gastroenteropatía eosinófila, la enfermedad celiaca, la isquemia intestinal crónica y la enfermedad del injerto contra el huésped (Fig. 3)².

La historia clínica, la distribución de la enfermedad y los hallazgos asociados en otros sistemas son útiles para el diagnóstico diferencial. Por ejemplo, en los pacientes con EC pueden identificarse complicaciones de la enfermedad, como abscesos, fístulas, estenosis y enfermedad perianal, o manifestaciones sistémicas como esteatosis hepática, nefrolitiasis, coledocitis, sacroileítis o hidronefrosis^{3,5}. El signo del peine es útil para realizar el diagnóstico diferencial con linfoma y algunas metástasis, debido a que estas suelen ser lesiones hipovasculares⁴.

Se debe tener en cuenta la historia clínica, la distribución de la enfermedad y los hallazgos asociados para realizar un diagnóstico adecuado³.

Conclusiones

Es importante reconocer el signo del peine debido a que se presenta en enfermedades que generan inflamación del mesenterio y puede ayudar a diferenciar patologías neoplásicas que suelen ser hipovasculares, especialmente el linfoma. Hay que aclarar que este signo, aunque ha sido mayormente descrito en la EC, no es patognomónico de ninguna enfermedad.

Financiamiento

La presente publicación no recibió financiamiento por parte de ninguna entidad.

Conflicto de intereses

Los autores declaran no tener ningún conflicto de intereses.

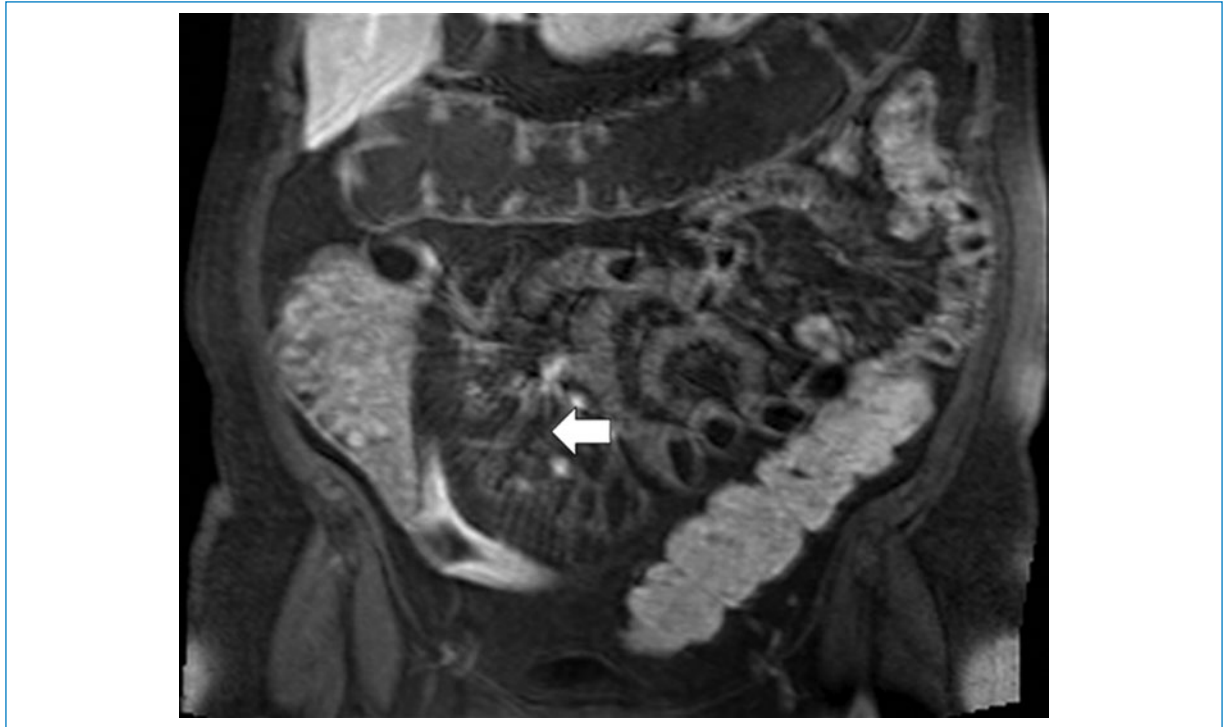


Figura 2. Varón de 40 años con diagnóstico de enfermedad de Crohn. Resonancia magnética contrastada, secuencia ponderada en T1 TSE con supresión grasa poscontraste con proyección de máxima intensidad en 3mm, con engrosamiento y aumento del realce de la pared del íleon, prominencia y rectificación de los vasos mesentéricos, configurando el signo del peine (flecha).

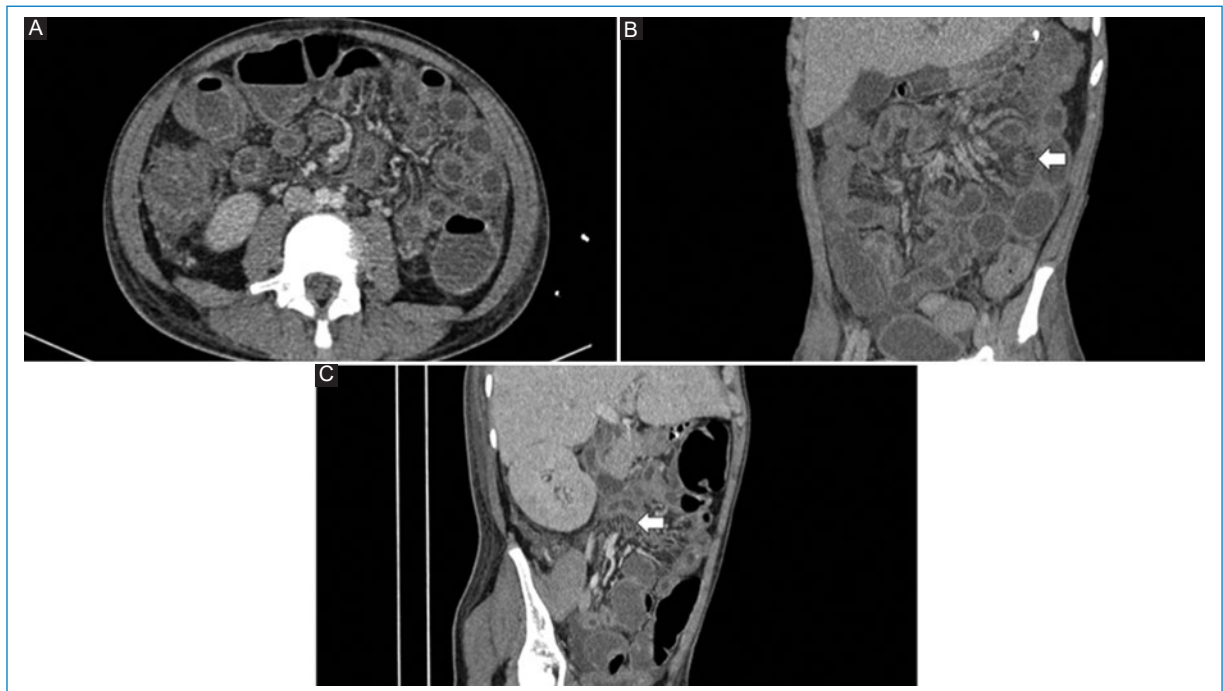


Figura 3. Varón de 13 años con leucemia mieloide aguda y antecedente de trasplante alogénico de médula hematopoyética, con diagnóstico de enfermedad del injerto contra el huésped aguda con compromiso intestinal. Imágenes de TC multicorte con contraste intravenoso, que muestran dilatación difusa de asas intestinales con abundante contenido líquido, engrosamiento de la pared, edema submucoso y prominencia y rectificación de los vasos mesentéricos (flecha en **B** y **C**). **A:** corte axial. **B:** reconstrucción coronal con proyección de máxima intensidad en 2 mm. **C:** reconstrucción coronal oblicua.

Responsabilidades éticas

Protección de personas y animales. Los autores declaran que para esta investigación no se han realizado experimentos en seres humanos ni en animales.

Confidencialidad de los datos. Los autores declaran que han seguido los protocolos de su centro de trabajo sobre la publicación de datos de pacientes.

Derecho a la privacidad y consentimiento informado. Los autores han obtenido el consentimiento informado de los pacientes y/o sujetos referidos en el

artículo. Este documento obra en poder del autor de correspondencia.

Bibliografía

1. Meyers MA, McGuire PV. Spiral CT demonstration of hypervascularity in Crohn disease: "vascular jejunization of the ileum" or the "comb sign." *Abdom Imaging*. 1995;20:327-32.
2. Koh DM, Miao Y, Chinn RJ, Amin Z, Zeegen R, Westaby D, et al. MR imaging evaluation of the activity of Crohn's disease. *AJR Am J Roentgenol*. 2001;177:1325-32.
3. Madureira A. The comb sign. *Radiology*. 2004;230:783-4.
4. Adlakha N, Swaminath A. The Comb sign in Crohn's ileocolitis. *J Gen Intern Med*. 2018;33:773.
5. Wiarda BM, Kuipers EJ, Heitbrink MA, Van Oijen A, Stoker J. MR enteroclysis of inflammatory small-bowel diseases. *AJR Am J Roentgenol*. 2006;187:522-31.