

ORIGINAL

Prevalencia y trascendencia de los hallazgos extracardíacos encontrados en resonancia magnética de corazón



J.P. Mora-Encinas*, B. Martín-Martín, J. Nogales-Montero, R. Mora-Monago y J. Asensio Romero

Servicio de Radiodiagnóstico, Hospital Don Benito-Villanueva, Badajoz, España

Recibido el 23 de octubre de 2015; aceptado el 10 de mayo de 2016
Disponible en Internet el 11 de junio de 2016

PALABRAS CLAVE

Corazón;
Hallazgos
incidentales;
Informe;
Resonancia
magnética

Resumen

Objetivos: Valorar el número de lesiones incidentales detectadas por resonancia magnética (RM) cardíaca, establecer el porcentaje de hallazgos incluidos en el informe y definir el porcentaje de lesiones extracardíacas con implicancia en el manejo del paciente.

Materiales y métodos: Se revisaron retrospectivamente 918 RM de corazón, realizadas desde mayo de 2006 hasta marzo de 2015, en busca de hallazgos extracardíacos. Estos fueron clasificados en nada/poco relevantes o relevantes, y en relación causa-efecto con la sintomatología cardíaca.

Resultados: Se encontraron 271 hallazgos extracardíacos. El 35,7% resultó relevante y el 18,8% tenía una relación de causa-efecto con la sintomatología cardíaca. Los hallazgos extracardíacos relevantes fueron informados en el 58,4% de los casos y los poco/nada relevantes en el 26,6%.

Discusión: Diferentes muestras poblacionales y protocolos de RM cardíaca pueden condicionar los porcentajes de los hallazgos extracardíacos detectados. Además, el análisis de estas imágenes tiene peculiaridades que requieren conocimiento y entrenamiento para una correcta valoración.

Conclusión: Se detectaron hallazgos extracardíacos de diversa relevancia en un 26,4% de los pacientes. Analizar estos hallazgos y establecer su valoración es parte fundamental del informe radiológico de la RM cardíaca.

© 2016 Sociedad Argentina de Radiología. Publicado por Elsevier España, S.L.U. Este es un artículo Open Access bajo la licencia CC BY-NC-ND (<http://creativecommons.org/licenses/by-nc-nd/4.0/>).

* Autor para correspondencia.

Correo electrónico: rastrapieses@gmail.com (J.P. Mora-Encinas).

KEYWORDS

Magnetic resonance imaging;
Heart;
Incidental findings;
Report

Prevalence and significance of extracardiac findings in cardiac magnetic resonance imaging**Abstract**

Objectives: To assess the number of incidental lesions detected on cardiac magnetic resonance imaging (MRI), in order to establish the percentage of findings included in the report and evaluate the percentage of extracardiac lesions that have implications on patient management.

Materials and methods: A retrospective review was conducted on 918 cardiac MRI (performed from May 2006 to March 2015) to search for extracardiac findings. These were classified in not relevant or relevant, and in relation with cause-effect cardiac symptoms.

Results: A total of 271 extracardiac findings were observed, of which 35.7% were relevant, and 18.8% had a cause-effect relationship with the cardiac symptoms. Relevant extracardiac findings were reported in 58.4% of cases, and not relevant findings in 26.6% of cases.

Discussion: Different sample populations and protocols (performing cardiac MRI) can determine differences when establishing percentage of extracardiac findings. Furthermore, analysis of cardiac MR images has peculiarities that require knowledge and training for proper assessment.

Conclusion: Extracardiac findings of distinct relevance were detected in 26.4% of patients. To analyse and to assess the importance of these findings is a fundamental part of the cardiac MRI report.

© 2016 Sociedad Argentina de Radiología. Published by Elsevier España, S.L.U. This is an open access article under the CC BY-NC-ND license (<http://creativecommons.org/licenses/by-nc-nd/4.0/>).

Introducción

En los estudios de imagen se pueden detectar lesiones incidentales en otros órganos que no son el objetivo inicial de la exploración¹. Esto cada vez es más frecuente debido a la creciente demanda de exámenes por resonancia magnética (RM) cardíaca y la universalización de la técnica². La implicancia de informar estos hallazgos incidentales en las RM de corazón se debate entre dos posturas³. Por un lado, se ha comprobado que la mayoría de los hallazgos extracardíacos descritos en la literatura no influyen en el pronóstico del paciente, por lo que, bajo el principio de *primum non nocere*, es mejor obviarlos para evitar ansiedades injustificadas en el paciente y ahorrar los costos derivados de la "cascada diagnóstica" que se iniciaría^{4,5}. Por otro lado, el especialista tiene la obligación de investigar toda la información que tiene de un paciente y la posibilidad de encontrar una patología grave de forma incidental es real, por lo que es preferible confirmar los diagnósticos^{6,7}.

La mayoría de las sociedades científicas y expertos recomiendan una actitud intermedia, asumiendo que el facultativo tiene la obligación legal y moral de aproximar un diagnóstico y recomendar el manejo más conveniente para los hallazgos que sean suficientemente relevantes⁸⁻¹⁰. En concordancia con esta postura, creemos que es importante referir adecuadamente un hallazgo incidental.

Dadas estas premisas, los objetivos de este estudio son valorar el porcentaje de lesiones detectadas incidentalmente en las RM de corazón, establecer el porcentaje de hallazgos que fueron incluidos en el informe y definir el porcentaje de lesiones extracardíacas con implicancias en el manejo cardiológico del paciente.

Materiales y métodos**Diseño del estudio**

Se revisaron retrospectivamente las RM de corazón, realizadas consecutivamente en nuestro centro desde septiembre de 2006 hasta marzo de 2015. El estudio fue aprobado por la Comisión de Ética de la institución.

Se incluyeron todos los estudios que tuvieran secuencias específicas cardíacas de tipo cine-RM (secuencia SSFP) y de realce tardío de miocardio (secuencia 2D *segmented inversion recovery*); mientras que se excluyeron todos los exámenes sin estas secuencias.

En el caso de pacientes con más de una RM cardíaca, únicamente se incluyó la primera exploración. Vale destacar que en nuestra institución no se estudia a la población pediátrica.

Secuencias empleadas en RM

Los estudios se llevaron a cabo con un escáner de RM de 1.5 Tesla (General Electric, Milwaukee, WI, USA) con sincronización electrocardiográfica y respiratoria, utilizando una antena de superficie acoplada en fase de 16 elementos. Los parámetros técnicos de las secuencias revisadas se encuentran en la [tabla 1](#).

Se tomaron imágenes en planos cardíacos de cuatro cámaras y eje corto para cada tipo de secuencia (secuencias de cine-RM cardíaco SSFP y 2D *segmented inversion recovery* de realce tardío de miocardio), ajustando el número de cortes adquiridos al volumen de las cavidades cardíacas de cada paciente. La secuencia de realce tardío de miocardio (2D *segmented inversion recovery*) se adquirió entre 10 y 15

Tabla 1 Parámetros técnicos de las secuencias revisadas en el estudio

Secuencia	Tiempo de repetición	Tiempo de eco	Ángulo	Campo de visión	Matriz	Grosor de corte	Tiempo de inversión
Cine-RM cardíaco (SSFP)	3,5 ms	1,5 ms	45°	480 mm	224 × 224	8 mm	
Realce tardío de miocardio (secuencia 2D <i>segmented inversion recovery</i>)	8 ms	3,5 ms	20°	480 mm	224 × 224	8 mm	200 ms

minutos después de la administración del contraste (0,2 ml de gadobutrol/kg de peso).

Interpretación de los hallazgos

Se analizaron retrospectivamente 918 RM cardíacas. Los estudios fueron revisados por cuatro radiólogos con experiencia en RM cardíaca y RM general (de 11, 7, 6 y 4 años, respectivamente), que no conocían el informe anterior.

Para inspeccionar las imágenes se usaron los *softwares* de visualización Centricity PACS 3.2 (General Electric, Barrington, IL, USA) y de análisis QMass MR 7.1 (Medis Medical Imaging Systems, Leiden, Netherlands) y Cardiac VX (General Electric Medical Systems, Waukesha, WI, USA).

Cada hallazgo fue analizado en consenso por los cuatro radiólogos, y los extracardiácos se registraron en una base de datos donde se asignó a cada patología un grado de relevancia y un grado de causalidad con el motivo de la petición de la RM cardíaca.

Se definió como relevante al hallazgo que requería más pruebas diagnósticas o que necesitaba un tratamiento específico nuevo o diferente al que hacía el paciente. Por el contrario, se consideró poco relevante al hallazgo sin trascendencia clínica o cuya benignidad podía determinarse con las pruebas imagenológicas ya hechas, de manera que no generaba modificaciones terapéuticas. Esta clasificación es la habitual en este tipo de estudios¹¹⁻¹⁵. Mientras los tumores, neumonías o derrames pleurales severos se definen como relevantes, los quistes hepáticos, cicatrices pulmonares o derrames pleurales leves se incluyen en los irrelevantes. En el caso del derrame pleural, para definir si es leve o relevante, se usó el método de Vignon *et al.*¹⁶, que mide la separación de las hojas pleurales, utilizando los 25 mm como umbral.

A su vez, se registró si el hallazgo había sido referido en el informe. No se computaron las lesiones del pericardio, ya que consideramos que este tipo de lesiones están intrínsecamente relacionadas con el corazón, ni se incluyeron los cambios posquirúrgicos normales, ni las variantes anatómicas de la normalidad.

Resultados

Se analizaron 918 pacientes (615 varones y 303 mujeres, con una edad media de 48,8 años). Los datos clínicos que justificaban la realización de una RM cardíaca se resumen en la [figura 1](#), pero se pueden mencionar como principales motivos de la petición la valoración de hipertrofia miocárdica,

miocardiopatía dilatada, miocarditis, arritmias y disfunción ventricular.

Se encontraron 271 hallazgos extracardiácos en 243 de los pacientes (es decir, el 26,4% tuvo al menos un hallazgo extracardiaco). De estos, 25 presentaron más de un hallazgo extracardiaco. Del total de hallazgos detectados, el 35,7% (n=97) justificaba un manejo diagnóstico o terapéutico diferente. La relación completa de los hallazgos extracardiácos se detalla en las [tablas 2 y 3](#).

De los hallazgos relevantes, un 58,4% (n=57) había sido reseñado en el informe, mientras que de los poco/nada relevantes, solo un 26,6% (n=47) había sido adecuadamente informado.

A su vez, de los 918 estudios, el 5,5% (n=51) presentó hallazgos con una relación causa-efecto relevante con la sintomatología cardíaca que motivó la petición ([tabla 4](#)). Entre ellos, se destacaron el derrame pleural o ascítico, las enfermedades aórticas y de las arterias pulmonares, la enfermedad pulmonar intersticial, las alteraciones de la anatomía de la caja torácica o del diafragma y el depósito férrico en el hígado por hemocromatosis, feocromocitoma y esplenomegalia (por anemia de células falciformes).

Discusión

Nuestro porcentaje de hallazgos extracardiácos (26,4%) fue más bajo que el publicado por otros autores. Por ejemplo, Atalay *et al.*¹⁴ obtuvieron un 43%, mientras que Wyttenbach *et al.*¹⁷ comunicaron un 34% y Khosa *et al.*¹⁸ un 43%. Sin embargo, en la bibliografía se constata una importante variabilidad, que va desde el 81% de McKenna *et al.*⁷ hasta el 21,9% de Greulich *et al.*¹⁹. Al respecto, el resultado más parecido al de nuestro estudio fue el de Sohns *et al.*¹⁵ con un 26%.

En un metaanálisis realizado por Dunet *et al.*²⁰ para aclarar esta cuestión se concluyó que el porcentaje de los estudios debe aproximarse al 35%, un número superior al de nuestro estudio. Las discrepancias en cuanto al porcentaje pueden deberse a diferentes protocolos con distintos usos de las secuencias, cambios en el campo de visión adquirido, variaciones en el número de cortes por serie o diferentes características en la muestra escogida para el estudio¹⁹. De hecho, hemos detectado divergencias en el espesor de corte (6 mm) de las imágenes adquiridas en los trabajos de Sohns *et al.*¹⁵ y Dunet *et al.*²¹, así como en las áreas incluidas en el estudio¹⁵. El número de cortes adquiridos en cada secuencia suele variar según el paciente, por lo que la comparación de los protocolos de la literatura publicada no es posible. Aun

Tabla 2 Relación de hallazgos extracardíacos categorizados como relevantes

HÍGADO	Lesiones focales hepáticas no caracterizables	8
	Cirrosis	1
	Depósito férrico hepático	1
	Quiste hidatídico hepático	2
VÍA BILIAR	Dilatación vía biliar	1
RIÑÓN	Quiste renal atípico o masa renal	2
URÉTER	Hidronefrosis	2
GLÁNDULA SUPRARRENAL	Masas suprarrenales	5
BAZO	Masas esplénicas no caracterizables	2
	Esplenomegalia	2
PÁNCREAS	Lesión quística pancreática	1
PERITONEO	<i>Gossypiboma</i> intraabdominal	1
	Ascitis	2
MAMA	Fibroadenomas u otras masas	5
	Ginecomastia en varón	1
COLUMNA Y MÉDULA	Masas vertebrales no caracterizables	2
	Hidrosiringomielia	1
PULMÓN	Nódulo/masa pulmonar	9
	Quiste hidatídico	1
	Enfermedad intersticial	2
	Ocupación alveolar indefinida	2
PLEURA	Derrame pleural	13
	Masa pleural	3
PARED TORÁCICA	Metástasis	1
	Masa de partes blandas	1
MEDIASTINO	Adenopatía mediastínica patológica	3
ARTERIAS TORÁCICAS	Dilatación aórtica	15
	Dilatación de arteria pulmonar	5
	Tromboembolismo pulmonar	1
	Quiste hidatídico intravascular	1
AXILA	Adenopatía axilar patológica	1

así, este factor puede explicar pequeñas variaciones en las distintas incidencias de hallazgos detectados.

La falta de concordancia también puede estar vinculada con los motivos de la petición de la RM cardíaca. Por ejemplo, en centros donde se realizan RM cardíacas de urgencias la tasa de hallazgos extracardíacos patológicos transitorios (derrame pleural, tromboembolismo pulmonar, focos de neumonía, etc.) es mayor debido a que los pacientes ambulatorios o ingresados pueden haber corregido o estabilizado la patología concomitante antes del estudio.

Otra causa que contribuye a explicar las diferencias en los porcentajes es que en nuestro estudio se han omitido los hallazgos posquirúrgicos normales y las variantes anatómicas

Tabla 3 Relación de hallazgos extracardíacos categorizados como poco relevantes

HÍGADO	Quiste/angioma hepático	33
VÍA BILIAR	Colelitiasis	8
RIÑÓN	Quiste simple	59
	Atrofia renal	6
URÉTER	Estenosis unión pieloureteral	2
	Litiasis	1
MAMA	Quistes mamarios	3
COLUMNA Y MÉDULA	Hemangiomas vertebrales	15
	Quistes radiculares	2
	Escoliosis	1
DIAFRAGMA	Hernia diafragmática congénita	2
	Hernia de hiato esofágico	6
PULMÓN	Atelectasias	7
	Bronquiectasias	3
PLEURA	Derrame pleural	16
PARED	Fractura costal	1
TORÁCICA	<i>Pectus excavatum</i>	4
MEDIASTINO	Lipomatosis	2
AXILA	Elastofibroma <i>dorsi</i>	1
PIEL	Quiste subcutáneo	1
	Celulitis	1
OTROS	<i>Situs inversus</i> /isomerismos	2

de la normalidad, mientras que en otros estudios sí se han contabilizado^{14,18}.

A su vez, es necesario mencionar que existen diferencias en el modo de categorizar los hallazgos: en contraposición a McKenna *et al.*⁷ y Dunet *et al.*²¹, Lee *et al.*¹³ consideraron el derrame pleural como un hallazgo potencialmente relevante, mientras que Atalay *et al.*¹⁴, Sohns *et al.*¹⁵ e Irwin *et al.*¹² elaboraron una valoración individual de cada caso para clasificar la relevancia. En nuestro caso, también hemos considerado individualmente a los pacientes.

Nuestro porcentaje de hallazgos relevantes ha sido del 35,7%, un resultado cercano al de Wyttenbach *et al.* (34%)¹⁷. Por su parte, McKenna *et al.*⁷ y Sohns *et al.*¹⁵ comunicaron una proporción en torno al 17%, mientras que la de Atalay *et al.*¹⁴ disminuyó al 10%, en contraposición a la de Irwin *et al.*¹² y Khosa *et al.*¹⁸. Ellos refirieron un porcentaje de hasta el 50 y el 49%, respectivamente. Creemos que las diferencias en la definición de la relevancia de los hallazgos o en los protocolos de manejo pueden explicar estas variaciones.

La política de reporte de nuestra institución se basa en informar adecuadamente todos los hallazgos relevantes. En este estudio, el porcentaje de hallazgos extracardíacos categorizados como relevantes (fig. 2) que habían sido reseñados en el informe fue del 58,4%. Sin embargo, el porcentaje de los poco/nada relevantes establecidos en el informe fue del 26,6%. Este dato refleja la falta de conciencia sobre la importancia del informe, o bien la infravaloración de los hallazgos y/o la dificultad para reconocer o interpretar los hallazgos extracardíacos.

En este sentido, la lectura de las imágenes de RM es uno de los principales factores que influyen en la detección de los hallazgos extracardíacos²⁰. Desde nuestro punto de vista, hay varios aspectos peculiares de la RM de corazón que

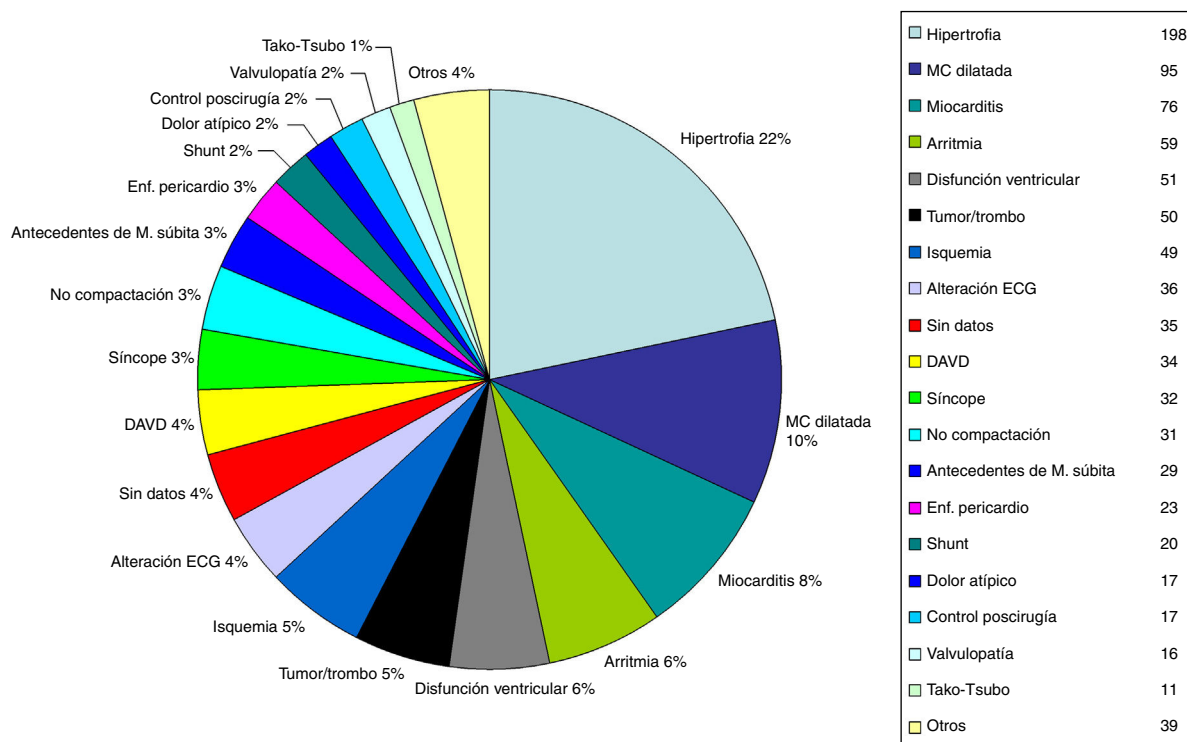


Figura 1 Motivo de realización de la RM cardíaca. El gráfico sectorial con porcentajes corresponde a cada motivo de consulta de RM cardíaca. A la izquierda se muestra el motivo de la petición con el número de pacientes en valores absolutos. (Abreviaturas: MC dilatada: miocardiopatía dilatada; ECG: electrocardiograma; DAVD: displasia arritmogénica de ventrículo derecho; M. súbita: muerte súbita; Enf.: enfermedad).

Tabla 4 Relación de hallazgos extracardíacos relacionados con la patología o sintomatología de la petición de la resonancia magnética cardíaca

Región anatómica	Hallazgo	N.º de pacientes	Síntomas cardíacos
HÍGADO	Depósito férrico	1	Disfunción e hipertrofia ventricular
GLÁNDULAS SUPRARRENALES	Feocromocitoma	1	Fallo cardíaco, sospecha de miocarditis
BAZO	Esplenomegalia	2	Disnea, sospecha de miocardiopatía infiltrativa
PERITONEO	Ascitis	2	Disnea, disfunción ventricular
DIAFRAGMA	Hernias diafragmáticas congénitas	2	Dilatación de cavidades derechas, hipertensión pulmonar
PULMÓN	Enfermedad intersticial	2	Dolor atípico, síncope
PLEURA	Derrame pleural	13	Disfunción ventricular, disnea, síncope
PARED TORÁCICA	<i>Pectus excavatum</i>	4	Deformidad del ventrículo derecho, arritmia, pseudoaneurisma del ventrículo derecho
ARTERIAS TORÁCICAS	Dilatación aórtica	15	Insuficiencia valvular aórtica, válvula aórtica bicúspide, dolor atípico, síncope
	Dilatación de arterias pulmonares	5	Alteraciones en electrocardiograma, síncope, disnea
	Tromboembolismo pulmonar	1	Dilatación de cavidades derechas
	Quiste hidatídico intravascular	1	Dilatación de cavidades derechas
OTROS	<i>Situs inversus/isomerismos</i>	2	Alteraciones en electrocardiograma

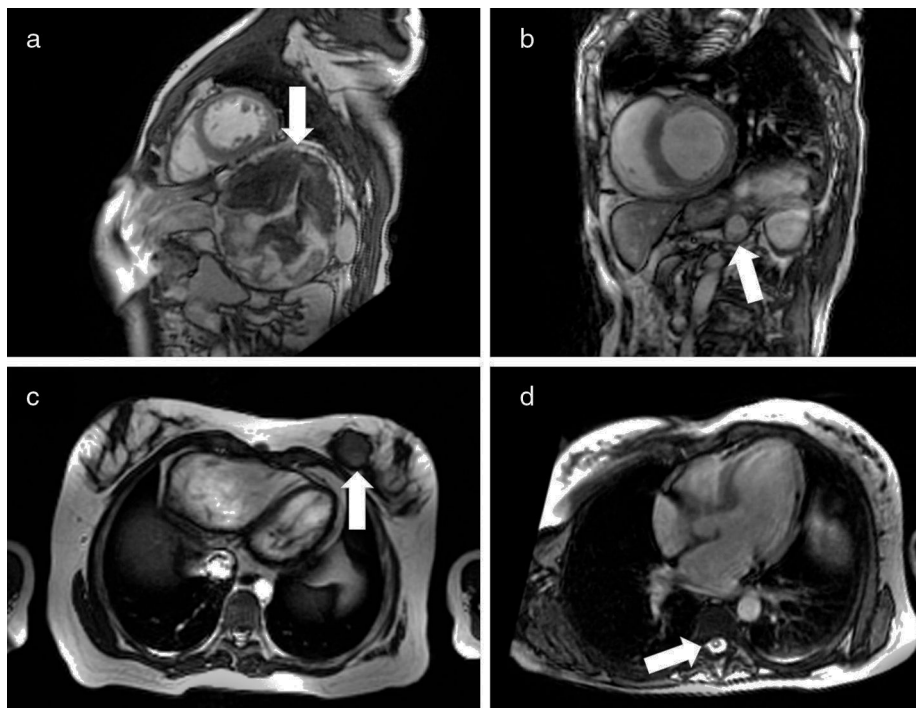


Figura 2 Patología relevante detectada en secuencias de sangre blanca. Imágenes en eje corto donde se aprecia (a) un gasoma peritoneal posgastrectomía parcial (flecha) y (b) una metástasis adrenal (flecha). En el plano de cuatro cámaras se detecta (c) una masa en la mama izquierda (flecha) y (d) una cavidad deiringomielia (flecha).

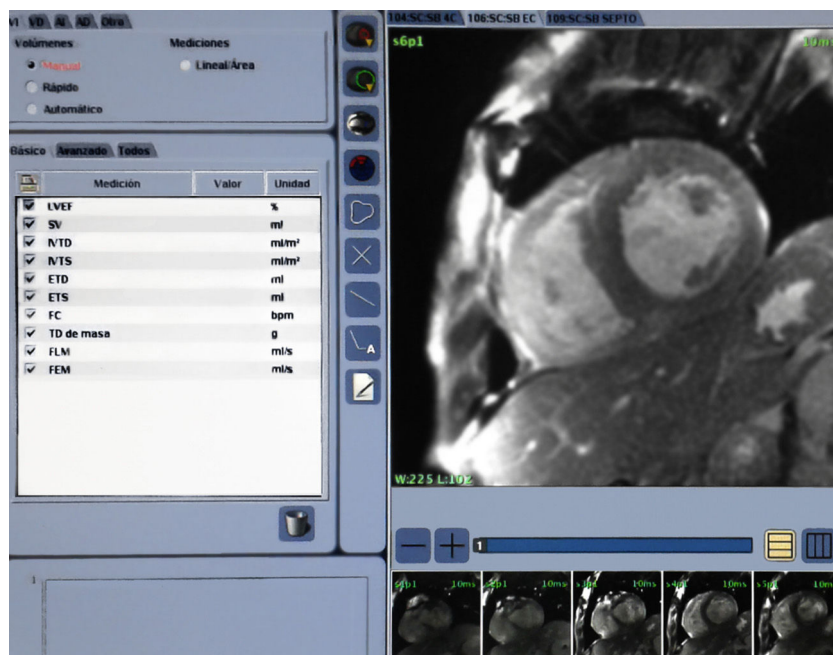


Figura 3 Aspecto habitual del visualizador específico para procesamiento de RM cardíaca, usado por los autores. La zona periférica del campo de visión de la imagen cardíaca queda oculta por defecto.

pueden ayudar a justificar el infradiagnóstico en el análisis de la patología extracardíaca:

- Las secuencias utilizadas en la RM cardíaca son específicas y diferentes a las usadas para caracterizar cualquier otra

entidad extracardíaca, por lo que se dificulta la detección y valoración de estas lesiones.

- Los planos utilizados en la RM cardíaca también son diferentes de los usados en la radiología general (p. ej., no hay axiales, sagitales o coronales puros). Así,

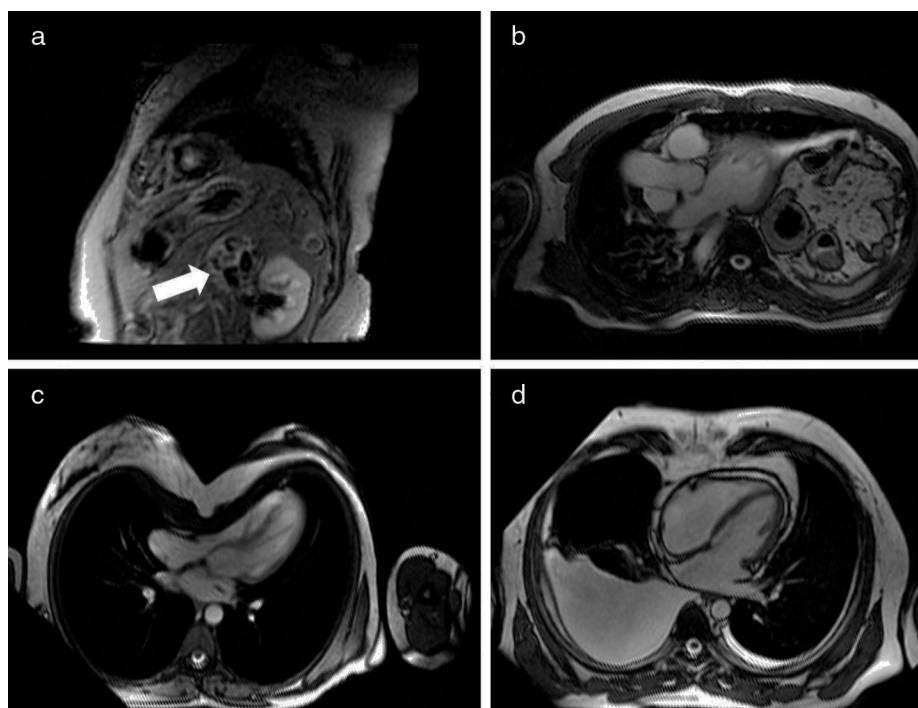


Figura 4 Patología que tiene relación de causa-efecto con la sintomatología cardíaca. (a) Imagen de realce tardío en eje corto detecta un feocromocitoma adrenal izquierdo (flecha). En la imágenes de sangre blanca en plano de cuatro cámaras se muestra (b) una hernia diafrágica izquierda, (c) el *pectus excavatum* comprimiendo el ventrículo derecho y (d) un derrame pleural bilateral.

el reconocimiento de las estructuras extracardíacas normales puede verse entorpecido por este hecho.

- La visualización de la RM cardíaca a través del *software* destinado a estudios funcionales usados en nuestro centro focaliza la atención en el área cardíaca, porque habitualmente hace *zoom* en el corazón. Esto oculta parte del campo de visión, impidiendo la detección de la patología extracardíaca (fig. 3).
- Según nuestro conocimiento, no existen guías o referencias bibliográficas previas que ayuden a interpretar los hallazgos extracardíacos con secuencias de RM cardíaca.

Asimismo, en nuestro estudio el porcentaje de pacientes con hallazgos que guardaban relación causa-efecto relevante con su patología cardíaca fue del 5,5% (fig. 4), algo que subraya la importancia de analizar y referir en los informes los hallazgos extracardíacos.

Como limitación de este trabajo, podemos destacar principalmente la ausencia de confirmación histológica de muchas lesiones que han sido manejadas exclusivamente con un diagnóstico imagenológico de presunción. No obstante, creemos que esto no resta validez al objetivo del estudio, sino que sirve para motivar la realización de otros análisis que corroboren nuestros hallazgos.

Conclusión

Se constataron hallazgos extracardíacos en el 26,4% de los pacientes. Un 35,7% de estos hallazgos incidentales extracardíacos fueron relevantes. En nuestro centro, hemos detectado que fueron debidamente descritos en el informe

un 58,4% de estos hallazgos y que un 5,5% de los pacientes tenía una patología extracardíaca que se relacionaba causalmente con el motivo de la petición de la RM de corazón.

Responsabilidades éticas

Protección de personas y animales. Los autores declaran que para esta investigación no se han realizado experimentos en seres humanos ni en animales.

Confidencialidad de los datos. Los autores declaran que en este artículo no aparecen datos de pacientes.

Derecho a la privacidad y consentimiento informado. Los autores declaran que en este artículo no aparecen datos de pacientes.

Conflicto de intereses

Los autores declaran no tener ningún conflicto de intereses.

Bibliografía

1. Quattrocchi CC, Giona A, Di Martino AC, Errante Y, Scarciolla L, Mallio CA, et al. Extra-spinal incidental findings at lumbar spine MRI in the general population: a large cohort study. *Insights Imaging*. 2013;4:301–8.
2. Smith-Bindman R, Miglioretti DL, Larson EB. Rising use of diagnostic medical imaging in a large integrated health system. *Health Aff (Millwood)*. 2008;27:1491–502.

3. Hlatky MA, Iribarren C. The dilemma of incidental findings on cardiac computed tomography. *J Am Coll Cardiol*. 2009;54:1542–3.
4. Machaalany J, Yam Y, Ruddy TD, Abraham A, Chen L, Beanlands RS, et al. Potential clinical and economic consequences of non-cardiac incidental findings on cardiac computed tomography. *J Am Coll Cardiol*. 2009;54:1533–41.
5. Ramos Amador A. Guías de práctica radiológica. En: Sociedad Española de Radiología Médica (SERAM). Monografía formación, futuro y código de conducta en Radiología. Madrid: Panamericana; 2004. p. 77.
6. Tardáguila F, Martí-Bonmatí L, Bonmatí J. El informe radiológico: filosofía general (I). *Radiología*. 2004;46:195–8.
7. McKenna DA, Laxpati M, Colletti PM. Prevalence of incidental findings at cardiac MRI. *Open Cardiovasc Med J*. 2008;2:20–5.
8. European Society of Radiology (ESR). Good practice for radiological reporting: Guidelines from the European Society of Radiology (ESR). *Insights Imaging*. 2011;2:93–6.
9. Tardáguila F, Martí-Bonmatí L, Bonmatí J. El informe radiológico: estilo y contenido (II). *Radiología*. 2004;46:199–202.
10. Berland LL, Silverman SG, Gore RM, Mayo-Smith WW, Megibow AJ, Yee J, et al. Managing incidental findings on abdominal CT: white paper of the ACR incidental findings committee. *J Am Coll Radiol*. 2010;7:754–73.
11. Lee CI, Tsai EB, Sigal BM, Plevritis SK, Garber AM, Rubin GD. Incidental extracardiac findings at coronary CT: clinical and economic impact. *AJR Am J Roentgenol*. 2010;194:1531–8.
12. Irwin RB, Newton T, Peebles C, Borg A, Clark D, Miller C, et al. Incidental extra-cardiac findings on clinical CMR. *Eur Heart J Cardiovasc Imaging*. 2013;14:158–66.
13. Jacobs PC, Mali WP, Grobbee DE, van der Graaf Y. Prevalence of incidental findings in computed tomographic screening of the chest: a systematic review. *J Comput Assist Tomogr*. 2008;32:214–21.
14. Atalay MK, Prince EA, Pearson CA, Chang KJ. The prevalence and clinical significance of noncardiac findings on cardiac MRI. *AJR Am J Roentgenol*. 2011;196:W387–93.
15. Sohns JM, Schwarz A, Menke J, Staab W, Spiro JE, Lotz J, et al. Prevalence and clinical relevance of extracardiac findings at cardiac MRI. *J Magn Reson Imaging*. 2014;39:68–76.
16. Vignon P, Chastagner C, Berkane V, Chardac E, François B, Normand S, et al. Quantitative assessment of pleural effusion in critically ill patients by means of ultrasonography. *Crit Care Med*. 2005;33:1757–63.
17. Wyttenbach R, Médioni N, Santini P, Vock P, Szucs-Farkas Z. Extracardiac findings detected by cardiac magnetic resonance imaging. *Eur Radiol*. 2012;22:1295–302.
18. Khosa F, Romney BP, Costa DN, Rofsky NM, Manning WJ. Prevalence of noncardiac findings on clinical cardiovascular MRI. *AJR Am J Roentgenol*. 2011;196:W380–6.
19. Greulich S, Backes M, Schumm J, Grün S, Steubing H, Sechtem U, et al. Extra cardiac findings in cardiovascular MR: why cardiologists and radiologists should read together. *Int J Cardiovasc Imaging*. 2014;30:609–17.
20. Dunet V, Schwitter J, Meuli R, Beigelman-Aubry C. Incidental extracardiac findings on cardiac MR: systematic review and meta-analysis. *J Magn Reson Imaging*. 2016;43:929–39.
21. Dunet V, Barras H, Boulanger X, Monney P, Qanadli SD, Meuli R, et al. Impact of extracardiac findings during cardiac MR on patient management and outcome. *Med Sci Monit*. 2015;21:1288–96.