

IMAGINARTE

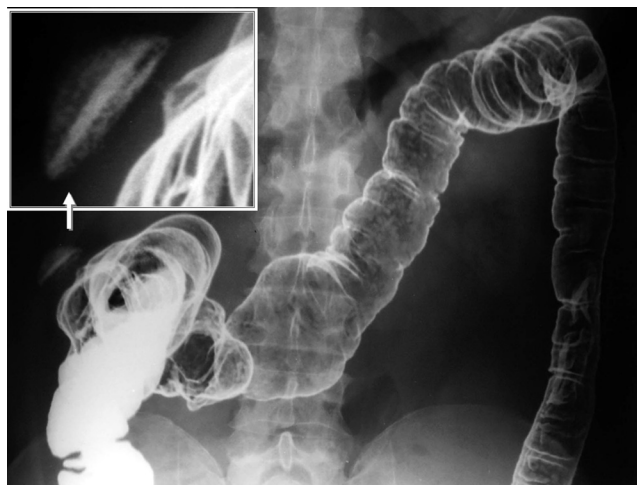
Plato volador

Flying saucer

N. Mercado Nieto* y M. Méndez Lobo



Centro Radiológico Luis Méndez Collado, San Miguel de Tucumán, Tucumán, Argentina



Esta curiosa imagen fue obtenida al efectuar un colon por enema con técnica de doble contraste. En ella, se constata una fístula cutáneo-colónica en las inmediaciones del ángulo hepático del colon.

El sulfato de bario ‘‘empapa’’ las gasas que cubren el orificio externo (cutáneo) de la fístula de tal manera que se asemeja a un plato volador.

* Autor para correspondencia.

Correo electrónico: nicolasmn@mendezcollado.com (N. Mercado Nieto).