



## IMAGINARTE

# Auricular posquirúrgico

## Postsurgery headphone

J.I. Bernasconi



*Servicio de Diagnóstico por Imágenes, Hospital Universitario Fundación Favaloro, Buenos Aires, Argentina*

Paciente femenino de 28 años de edad evidencia una lesión ocupante de espacio en topografía talámica derecha, que provoca hidrocefalia sintomática. Se realizó una craniectomía descompresiva frontoparietal bilateral.

Por presentar episodios de cefalea con intensidad 8/10 en el posquirúrgico inmediato, se llevó a cabo una resonancia magnética nuclear (fig. 1a), en la que se visualizaron dos extensas colecciones homogéneas extraaxiales frontoparietales bilaterales (higromas) con intensidad de señal del líquido cefalorraquídeo. Su morfología era similar a unos auriculares (fig. 1b).

Dicen que la vida es más bella cuando se acompaña con una linda melodía. . .

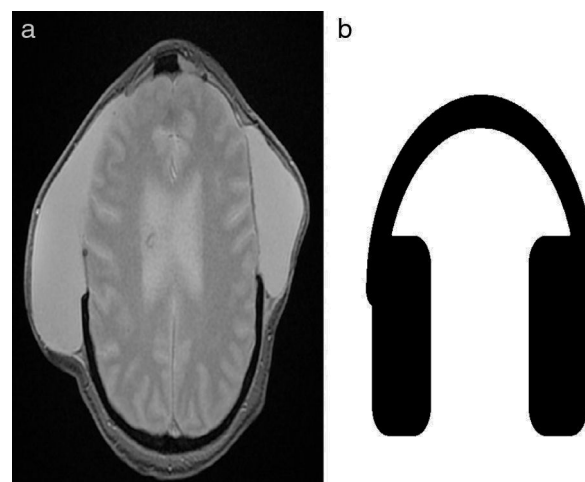


Figura 1

Correos electrónicos: [juanignaciobernasconi18@hotmail.com](mailto:juanignaciobernasconi18@hotmail.com), [juanignaciobernasconi@gmail.com](mailto:juanignaciobernasconi@gmail.com)

<http://dx.doi.org/10.1016/j.rard.2016.10.001>

0048-7619/© 2016 Sociedad Argentina de Radiología. Publicado por Elsevier España, S.L.U. Este es un artículo Open Access bajo la licencia CC BY-NC-ND (<http://creativecommons.org/licenses/by-nc-nd/4.0/>).