



## IMAGINARTE

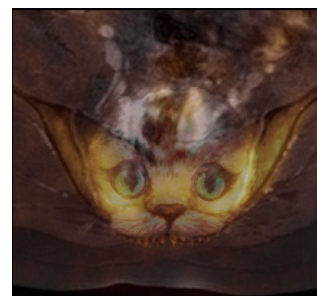
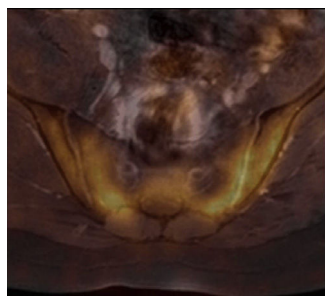
# Gato de Cheshire

## Cheshire cat



M. Bastianello\*, D. Mena y J.C. Gallo

Sección de Imágenes Moleculares y Terapia Metabólica, Centro de Educación Médica e Investigaciones Clínicas, Ciudad Autónoma de Buenos Aires, Argentina



**Figura 1.** Tomografía computada por emisión de positrones con 18-fluorodesoxiglucosa (18FDG-PET) fusionada con resonancia magnética (RM) en corte axial de columna lumbosacra muestra una marcada avidéz de la articulación sacroilíaca por el radiotrazador.

**Figura 2.** Fusión de una imagen del gato de Cheshire con la 18FDG-PET/RM.

El gato de Cheshire es un gato del folclore popular inglés, que se caracteriza por estar sonriendo todo el tiempo y por tener la capacidad de desaparecer gradualmente hasta dejar únicamente visible su amplia sonrisa. Se conoció principalmente a través de la obra literaria de Lewis Carroll, *Alicia en el país de las maravillas*.

\* Autor para correspondencia.

Correo electrónico: [maria.bastianello@hotmail.com](mailto:maria.bastianello@hotmail.com) (M. Bastianello).