Document downloaded from http://www.elsevier.es, day 06/12/2017. This copy is for personal use. Any transmission of this document by any media or format is strictly prohibited.

Rev Argent Radiol. 2017;81(4):262–269

RAR
REVISTA ARGENTINA DE RADIOLOGÍA
www.elsevier.es/rar

ORIGINAL

Angiotomografía renal en el donante vivo y su correlación con la ablación quirúrgica

C. Lladó, S. Fuentes, J. Mariano*, M.R. Paszkiewicz, P. Massé y G. Iriarte

Hospital San Martín, La Plata, Argentina

Recibido el 29 de junio de 2017; aceptado el 12 de septiembre de 2017
Disponible en Internet el 31 de octubre de 2017

PALABRAS CLAVE
Trasplante renal;
Donante vivo renal;
Angiotomografía renal;
Arteria renal

Resumen
Objetivos: Determinar la precisión de la angiotomografía renal (ATR) en la evaluación del sistema arterial y las variantes anatómicas en el donante vivo, con la correlación con su ablación quirúrgica.
Materiales y métodos: Se evaluaron retrospectivamente los pacientes sometidos a nefrectomía laparoscópica como donantes vivos renales y sus ATR, entre 2014 y 2016 en nuestra Institución. Se utilizó análisis estadístico descriptivo para presentar los resultados. En la ATR se evaluaron: número de arterias renales principales, presencia y número de arterias polares y alteraciones del calibre de la arteria renal.
Resultados: Se incluyeron 21 pacientes sometidos a nefrectomía laparoscópica como donantes vivos, 10 mujeres y 11 hombres (entre 23 y 61 años). En todos los casos se realizó la ablación del riñón izquierdo. De los 21 pacientes analizados, 15 no presentaron variantes anatómicas ni alteraciones del calibre en la ATR (una arteria renal principal, sin polares). Estos mismos hallazgos se certificaron en la ablación. En un caso, la ATR observó doble arteria renal principal con el mismo hallazgo quirúrgico; y en tres casos la ATR reconoció una única arteria polar, las cuales se corroboraron en la ablación. En estos 19 casos se demostró correlación entre la ATR y la ablación, con una precisión del 90,4% En los 2 casos restantes, hubo discrepancias.
Conclusión: El conocimiento detallado del sistema arterial es necesario para la planificación quirúrgica de la nefrectomía laparoscópica del donante vivo renal. La angiotomografía renal constituye el método de elección para su evaluación, demostrando muy buena correlación entre sus hallazgos y los de la ablación.
© 2017 Sociedad Argentina de Radiología. Publicado por Elsevier España, S.L.U. Este es un artículo Open Access bajo la licencia CC BY-NC-ND (http://creativecommons.org/licenses/by-nc-nd/4.0/).

* Autor para correspondencia.
Correo electrónico: jimenamariano@hotmail.com (J. Mariano).

http://dx.doi.org/10.1016/j.rard.2017.09.001
0048-7619/© 2017 Sociedad Argentina de Radiología. Publicado por Elsevier España, S.L.U. Este es un artículo Open Access bajo la licencia CC BY-NC-ND (http://creativecommons.org/licenses/by-nc-nd/4.0/).

Document downloaded from http://www.elsevier.es, day 06/12/2017. This copy is for personal use. Any transmission of this document by any media or format is strictly prohibited.

KEYWORDS
Kidney transplantation;
Living renal donor;
Computed tomography angiography;
Renal artery

Computed tomography renal angiography of living donors and its correlation with surgery

Abstract
Objective: To determine the accuracy of computed tomography renal angiography (CTRA) in the assessment and diagnosis of arterial vascular anatomy of the kidney and its variations in living kidney donors, with its correlation in harvesting kidneys.
Materials and methods: Patients who had undergone laparoscopic nephrectomy as living kidney donors and their CTRA were retrospectively evaluated between 2014 and 2016 in our institution. Results are presented using statistical descriptive analysis. The following were assessed in the CTRA report: number of main renal arteries, presence and number of accessory polar arteries, and anomalies related to renal artery calibre.
Results: Of the 21 patients that had undergone laparoscopic nephrectomy as living donors, there were 10 female and 11 male donors (age range 23 - 61 years). Renal harvesting included left kidney in all cases. In 15 cases, no anatomical variations or arterial renal dilations were found in computed tomography renal angiography (CTRA): (one main renal artery, without accessories arteries). The same findings were certified during the surgery. In one case CTRA showed a double renal artery, and the same finding occurred in the surgical harvesting; and three cases in which one single polar accessory artery was certified at surgery. An overall accuracy of 90.4% for CTRA was obtained in 19 cases. In the remaining 2 cases, a discrepancy was found.
Conclusion: Detailed knowledge of the renal arterial anatomy is important for the preoperative evaluation of the laparoscopic nephrectomy in living renal donors. Computed tomography renal angiography (CTRA) is the technique of choice for these patients, as it demonstrates a high correlation between tomography findings and surgery harvesting.
© 2017 Sociedad Argentina de Radiología. Published by Elsevier España, S.L.U. This is an open access article under the CC BY-NC-ND license (http://creativecommons.org/licenses/by-nc-nd/4.0/).

Introducción

En la actualidad, el trasplante renal es el tratamiento de elección en pacientes con insuficiencia renal crónica terminal, mejorando la calidad de vida de estos pacientes que están sometidos a diálisis permanente.

Debido a la escasez de injertos renales cadavéricos y a los largos tiempos de espera por un órgano, en los últimos años ha aumentado el porcentaje de trasplantes renales de donantes vivos[1]. La evaluación del donante vivo es fundamental para reducir posibles complicaciones quirúrgicas que pongan en riesgo el injerto, y para la planificación de la técnica quirúrgica a realizar. Así, resulta fundamental un conocimiento detallado del sistema arterial y venoso renal para la realización de la ablación del donante vivo renal[2]. La angiotomografía renal (ATR) es el método de elección para la evaluación del riñón del donante vivo que irá a nefrectomía total por vía laparoscópica[3].

El objetivo del presente estudio es determinar la precisión de la ATR en la evaluación del sistema arterial renal en el donante vivo.

Materiales y métodos

Donantes renales

Se evaluaron retrospectivamente los pacientes sometidos a nefrectomía laparoscópica como donantes vivos renales y sus respectivos informes de ATR, realizados en un lapso de tiempo comprendido entre febrero de 2014 y abril de 2016 en nuestra Institución. Se utilizó el análisis estadístico descriptivo para presentar los resultados.

Protocolo de estudio y análisis de las imágenes

Todas las ATR fueron realizadas en nuestra Institución, con un equipo de tomografía computada multislice TOSHIBA Activion de 16 detectores (Minato, Tokio, Japón), con la administración endovenosa a través de la vena antecubital con bomba inyectora de 125 ml de contraste iodado no iónico (jeringas pre llenas Optiray 320), con velocidad de inyección de 3,5- 4 ml/seg. Se realizaron adquisiciones sin contraste endovenoso y en fase arterial (20-30 segundos), obtenidas con el sistema surestart al alcanzar la aorta 180 UH a nivel de la emergencia de las arterias renales, incluyendo las adquisiciones desde el diafragma hasta la pelvis. Las ATR fueron informadas aleatoriamente por dos médicos especialistas, quienes utilizaron una estación de trabajo Vítrea para el postproceso de las imágenes y su posterior informe.

Para el presente estudio se contó con la aprobación del comité de ética de la institución. Al ser un estudio retrospectivo, no se solicitó consentimiento informado al donante. En la interpretación de las imágenes de las ATR se evaluaron: número de arterias renales principales, definidas como aquellas que ingresan al hilio renal; presencia y número de arterias polares, definidas como aquellas que llegan a los

Document downloaded from http://www.elsevier.es, day 06/12/2017. This copy is for personal use. Any transmission of this document by any media or format is strictly prohibited.

Figura 1 Esquema que demuestra los hallazgos que se utilizaron para evaluar las ATR: número de arterias renales, presencia o no de arterias polares y anomalías del calibre arterial.

polos renales; y/o alteraciones del calibre de la arteria renal (fig. 1).

En los casos en los que no se halló una correlación con la cirugía se realizó una segunda revisión de las imágenes de ATR para definir causas o motivos de error. No se consideraron para el presente trabajo las variantes anatómicas de las venas renales, así como tampoco de la vía excretora urinaria.

Resultados

Se incluyeron 21 pacientes sometidos a nefrectomía laparoscópica como donantes vivos, de los cuales 10 fueron mujeres y 11 hombres, con edades comprendidas entre los 23 y 61 años.

En todos los casos (tabla 1) se realizó la ablación del riñón izquierdo. De los 21 pacientes analizados, 15 no presentaron variantes anatómicas ni alteraciones del calibre en la evaluación de la ATR, es decir, se reconoció una única arteria renal principal, sin arterias polares. Estos mismos hallazgos se certificaron en la ablación quirúrgica renal (figs. 2 y 3).

En un caso, en la ATR se observó una doble arteria renal principal con el mismo hallazgo quirúrgico (figs. 4 y 5); y en otros tres casos, la ATR reconoció una arteria polar única (las tres de localización polar inferior), las cuales se corroboraron en el acto de ablación (fig. 6). Por lo tanto, en estos 19 casos se demostró una exacta correlación entre la ATR y los hallazgos en la ablación. Con estos resultados obtuvimos una precisión final del 90,4% comparando la ATR con la cirugía (fig. 7).

En los dos casos restantes, se encontró una discrepancia entre la ATR y la cirugía. En uno de ellos se demostró la presencia de una arteria polar durante el acto quirúrgico, la cual no había sido visualizada en la ATR. Sin embargo, esta arteria polar pudo reconocerse en una segunda evaluación de las imágenes de ATR. Se cree que el motivo de este falso negativo fue debido a su pequeño calibre (1,5 mm) y a su nacimiento perpendicular a la arteria renal principal, motivo que dificultó su observación inicial (fig. 8).

En el otro caso discordante, ambas evaluaciones de la ATR (tanto aquella de instancia pre-quirúrgica, como la segunda revisión de la imagen postablación) demostraron la presencia de una arteria renal accesoria de 1 mm de calibre, emergiendo de la arteria aorta por encima de la arteria renal principal (fig. 9). En el acto quirúrgico se desestimó su búsqueda dado su pequeño calibre, su falta de influencia en la posterior perfusión del órgano y la imposibilidad de generar una anastomosis efectiva con la misma.

Discusión

El trasplante renal de donante vivo, en oposición al cadavérico, es considerado en la actualidad la mejor opción para el paciente receptor y la supervivencia de su órgano nuevo[3].

Se describe el primer trasplante renal de donante vivo con éxito en 1954, en Boston, entre una pareja de gemelos univitelinos de 23 años. Sin embargo en 1952, ya se había realizado en París un trasplante de donante vivo, pero el joven trasplantado falleció a los 21 días por un rechazo fulminante. Desde ese momento se comprendió la importancia de la histocompatibilidad entre donante y receptor para el éxito del trasplante[4]. Además de la compatibilidad, la evaluación del potencial donante debe estar exenta de contraindicaciones para el procedimiento quirúrgico, tales como hipertensión arterial, diabetes, procesos malignos asociados, etc. Cada centro presenta su propia evaluación pre quirúrgica del donante vivo, con exámenes generales y otros destinados a la evaluación detallada del aparato renal, para definir la arquitectura vascular renal y observar alteraciones anatómicas que pueden pasar inadvertidas[5].

Asimismo, la evaluación radiológica pre quirúrgica del sistema renal del donante vivo se realiza para seleccionar y analizar el riñón que será utilizado para el trasplante. Esta información es sumamente útil para planificar el procedimiento quirúrgico y ayuda a prevenir posibles complicaciones al momento de la cirugía[5].

Con la introducción de la nefrectomía laparoscópica (NL) en 1995 por Ratner *et al*[6], como una alternativa mínimamente invasiva a la nefrectomía a cielo abierto, el rol de la evaluación radiológica preoperatoria se ha expandido. Debido al limitado campo de visión disponible durante la cirugía laparoscópica y a la disección a ciegas del polo renal superior, es necesaria una evaluación imagenológica preoperatoria que defina la anatomía arterial y venosa, el sistema colector y el parénquima renal para evitar complicaciones, sangrados y posibles lesiones del órgano a donar[7].

La evaluación de la anatomía arterial renal previa a la NL ayuda a determinar el número y localización de arterias principales, el patrón de ramas arteriales accesorias y la presencia de patología arterial intrínseca[7]. Históricamente la evaluación anatómica del sistema renal se realizaba con la

Document downloaded from http://www.elsevier.es, day 06/12/2017. This copy is for personal use. Any transmission of this document by any media or format is strictly prohibited.

Tabla 1 Informe detallado de cada caso incluido en el estudio

Caso	Sexo	Informe de la ATR sobre el RI	CIRUGÍA (RI: Riñón izq.)	Observaciones
1	F	1 renal principal 1 pequeña renal accesoria superior	Ablación del RI con una única arteria renal	Caso discrepante de la figura 9. Persiste observación de renal accesoria, no identificada en ablación
2	F	Sin variantes	Ablación del RI sin variantes anatómicas	
3	M	Sin variantes	Ablación del RI sin variantes anatómicas	
4	F	Sin variantes	Ablación del RI sin variantes anatómicas	
5	F	Sin variantes	Ablación del RI sin variantes anatómicas	
6	F	Sin variantes	Ablación del RI sin variantes anatómicas	
7	F	Sin variantes	Ablación del RI sin variantes anatómicas	
8	M	Sin variantes	Ablación del RI sin variantes anatómicas	
9	M	Sin variantes	Ablación del RI sin variantes anatómicas	
10	M	Sin variantes	Ablación del RI sin variantes anatómicas	
11	M	Sin variantes	Ablación del RI sin variantes anatómicas	
12	F	Sin variantes	Ablación del RI sin variantes anatómicas	
13	F	Sin variantes	Ablación del RI con 2 arterias (una polar superior y 1 arteria principal)	Caso discrepante de la figura 8. En una re-evaluación de las imágenes de ATR se logra identificar la polar superior milimétrica
14	M	Doble arteria renal	Ablación del RI con 2 arterias renales	
15	M	1 art renal y 1 polar inferior	Ablación del RI con 2 arterias (1 principal y una polar)	
16	M	1 art renal y 1 polar inferior	Ablación del RI con 2 arterias (1 principal y una polar)	
17	F	Sin variantes	Ablación del RI sin variantes anatómicas	
18	M	Sin variantes	Ablación del RI sin variantes anatómicas	
19	M	Sin variantes	Ablación del RI sin variantes anatómicas	
20	F	Sin variantes	Ablación del RI sin variantes anatómicas	
21	M	1 art renal y 1 polar inferior	Ablación del RI con 2 arterias (1 principal y una polar)	

arteriografía renal convencional, la cual se complementaba con una urografía excretora para la evaluación del donante. Luego, la utilización del ultrasonido aportó datos acerca del tamaño renal, presencia de masas o alteraciones en otros órganos intraabdominales asociadas. Desde el año 1998 se introduce la tomografía computada multislice, en su modalidad de angiotomografía y urotomografía; y posteriormente la resonancia magnética en sus diferentes modalidades, métodos que mejoran la evaluación de los donantes renales, reduciendo al mínimo los estudios invasivos, la morbilidad y los costos para estos individuos sanos[5,8]. Sin dudas, fue la incorporación de la tomografía computada multislice en su modalidad de ATR, el método imagenológico que modificó el camino para el estudio de los donantes vivos renales, aportando valiosa información tanto de la vascularización como del resto del sistema renal, permitiendo con el uso de un solo método imagenológico, descartar patologías asociadas como pueden ser la presencia de masas renales, calcificaciones,

Document downloaded from http://www.elsevier.es, day 06/12/2017. This copy is for personal use. Any transmission of this document by any media or format is strictly prohibited.

Figura 2 Corte axial de angiotomografía renal (ATR) de un donante con Máxima Intensidad de Proyección (MIP), sin variantes anatómicas. Se evidencia una única arteria renal principal, sin arterias polares ni anomalías de calibre.

Figura 3 ATR con reconstrucción 3 D que no muestra variantes anatómicas, con una arteria renal principal, sin presencia de arterias polares.

Figura 4 Corte axial de ATR con MIP de donante vivo. Se observan 2 arterias renales que ingresan al hilio, aquella de localización anterior de fino calibre (flecha).

litiasis, alteraciones del sistema excretor entre otras, en comparación con la reducida información que aportaban los otros métodos[9,10].

En la mayoría de los individuos (70-75%), los riñones se encuentran irrigados por un par de arterias renales, una de cada lado, que nacen de la aorta abdominal por debajo del origen de la arteria mesentérica superior, a la altura de la segunda vértebra lumbar. Cada arteria renal se divide en una rama anterior y otra posterior a la altura del hilio

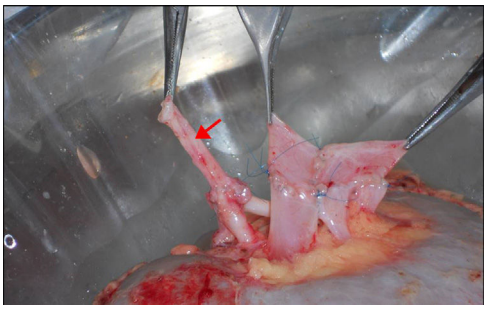

Figura 5 Imagen de la ablación renal, donde se realizó una anastomosis ''en caño de escopeta'' (flecha) entre ambas arterias observadas en la figura 4.

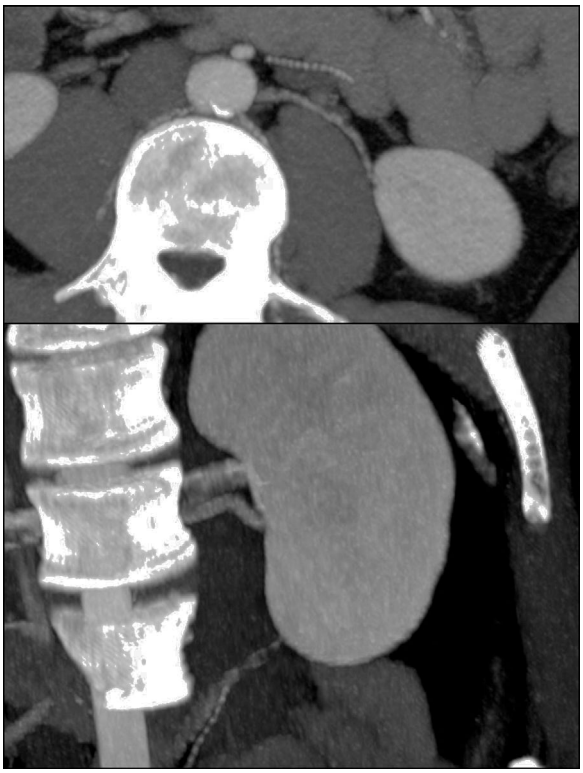

Figura 6 Imágenes de ATR, en axial y coronal, ambas con MIP que evidencian la presencia de arteria polar inferior izquierda.

renal, para dividirse éstas en arterias segmentarias y luego en lobares[2]. No obstante este detalle anatómico mencionado, las alteraciones en los patrones vasculares arteriales renales constituyen una de las variaciones más frecuentes de observar en relación a la morfología renal[11]. Según diferentes estudios[11–13], el promedio para la presencia de arterias renales accesorias o polares es de aproximadamente el 30%. Acorde a estos autores, en nuestra experiencia no hemos encontrado variantes anatómicas en el 71% de los casos (15 pacientes del total de 21) y la existencia de alguna anomalía en el restante 29%.

Estas alteraciones vasculares permanecerán sin descubrirse salvo por la realización de un procedimiento quirúrgico o algún estudio radiológico intervencionista, o bien como en nuestro estudio ante la realización de una ATR[11]. Así, resulta fundamental la evaluación detallada del

Document downloaded from http://www.elsevier.es, day 06/12/2017. This copy is for personal use. Any transmission of this document by any media or format is strictly prohibited.

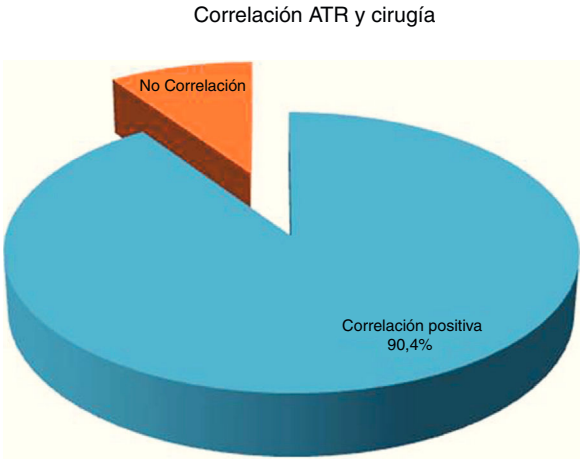

Figura 7 Gráfico de torta que muestra la correlación entre lo informado en la ATR y la ablación quirúrgica.

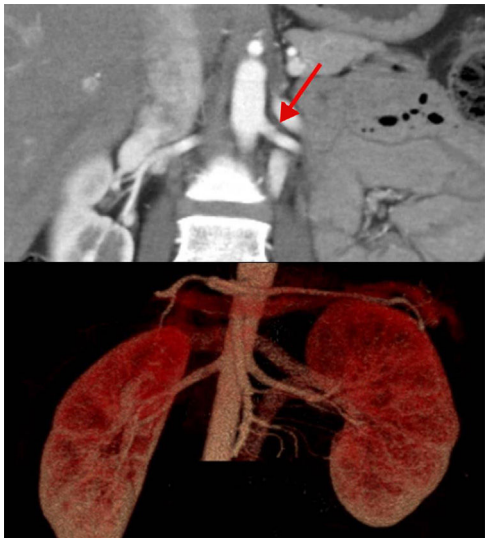

Figura 8 Uno de los casos discordantes del estudio. En este caso, no observamos en una primera instancia la arteria polar, la cual nos fue comunicada en el acto quirúrgico. Luego de la revisión detallada de la imagen (instancia posquirúrgica) se pudo reconocer emergiendo de modo perpendicular de la arteria renal (flecha). Quizás éste haya sido el problema de la no observación y su fino calibre. No se logra observar en la reconstrucción 3 D.

sistema arterial previo a la realización de un procedimiento quirúrgico como la nefrectomía por vía laparoscópica.

Actualmente, la angiotomografía renal constituye el método de elección en la evaluación anatómica del sistema vascular renal, siendo relevante consignar en su informe médico el número de arterias renales principales, la presencia de arterias accesorias, las alteraciones del calibre y la bifurcación arterial temprana o tardía, para la planificación quirúrgica[14]. En estas premisas basamos nuestro estudio, sin tener en cuenta la bifurcación arterial temprana o tardía, ya que en algunos de nuestros informes no se encontraba mencionado.

Varios autores han evaluado la sensibilidad de la ATR[1,9,15–18], demostrando pequeñas diferencias entre ellos,

Figura 9 El otro caso discordante del estudio. Aquí, se informó la presencia de una arteria renal accesoria (doble arteria renal) de 1 mm emergiendo de la aorta por encima de la arteria renal principal (flecha). En el acto quirúrgico se desestimó su búsqueda debido a su pequeño calibre.

pero en la mayoría de los casos obteniendo una sensibilidad superior al 90%. Nuestro estudio reveló una precisión del 90,4% para la evaluación del sistema arterial renal y sus variantes.

Según Pozniak *et al*[15], la ATR presenta un 100% de sensibilidad para la identificación de arterias accesorias así como un 93% en la identificación de ramas arteriales prehiliares, demostrando de esta manera que la ATR, en la actualidad, es el mejor método para la evaluación del territorio vascular. En nuestro estudio no se desglosó la sensibilidad para ramas principales y/o accesorias.

Para alcanzar esta precisión y resultados óptimos, es importante realizar con exactitud el protocolo de estudio tomográfico, el cual abarca desde la preparación y posicionamiento del paciente en la camilla, un adecuado ''manejo'' del contraste endovenoso, respetando las distintas fases adquiridas, hasta la instancia de interpretación de las imágenes[2]. Si bien cada institución presenta su propio protocolo para la realización de la ATR, las variaciones en la técnica son mínimas y principalmente están relacionadas con el modelo de equipo de tomografía computada que se utiliza y su número de detectores. Nuestro protocolo incluye una primera adquisición de las imágenes en fase sin contraste endovenoso con el fin de evaluar principalmente la morfología renal y presencia de litiasis, seguida de una segunda adquisición en fase arterial a los 20-30 segundos de la inyección de la sustancia de contraste por vía endovenosa para la evaluación vascular. Este protocolo es similar a la mayoría de los mencionados en la literatura[1,2,18].

En el post-procesamiento de las imágenes en la estación de trabajo, se realizan reconstrucciones multiplanares así como volumétricas con la utilización de la Máxima Intensidad de Proyección (MIP) para optimizar el efecto angiográfico. No obstante las posibilidades del postproceso de la imagen, el análisis de la anatomía vascular debería comenzar siempre detalladamente con la evaluación de las imágenes crudas obtenidas en cortes axiales y con posterioridad la evaluación 3D[1,19].

Document downloaded from http://www.elsevier.es, day 06/12/2017. This copy is for personal use. Any transmission of this document by any media or format is strictly prohibited.

Respecto a los falsos negativos de la ATR en nuestro estudio, en uno de los casos discrepantes no observamos en la primera evaluación de las imágenes una arteria polar de 1,5 mm de calibre, pero luego del acto quirúrgico en el cual se comunicó su presencia, se procedió a una meticulosa segunda revisión de las imágenes de ATR por el mismo especialista informante, tras la cual se logró visualizar. Satyapal *et al*[12] describen un rango de calibre posible para una arteria renal accesoria entre 0.2 a 3 mm, y siendo nuestro falso negativo una arteria de este calibre, creemos que no sólo fue su tamaño lo que dificultó su observación en primera instancia, sino también la dirección que adoptaba esta arteria accesoria, la cual emergía de modo perpendicular a la arteria principal, dificultando su observación inicial en el plano axial. Otras causas de mala interpretación pueden estar en relación tanto con artefactos técnicos como por el movimiento o una mala adquisición de la fase de contraste[18]. Si en una primera lectura de las imágenes se hubiera detectado esta arteria renal polar, la sensibilidad de la ATR renal en nuestro estudio hubiera sido mayor (>95%).

Respecto del otro caso discordante, se observó en la ATR una arteria renal accesoria de 1 mm de calibre, que emergía de la arteria aorta por encima de la arteria renal izquierda. Durante el acto quirúrgico se desestimó su búsqueda debido a su pequeño calibre, su falta de influencia en la posterior perfusión del órgano y la imposibilidad de generar una anastomosis efectiva con la misma. Esta arteria renal accesoria volvió a observarse en la segunda revisión de las imágenes de ATR, por lo cual hemos decidido no considerarla como un falso positivo.

La elección del riñón que va a ser extirpado está en relación con los aspectos anatómicos y funcionales, eligiendo el mejor riñón para el donador[20]. Si bien se han descrito casos de ablación de riñón derecho, en éstos se observó que la disección quirúrgica se torna limitada debido al escaso margen lateral de separación que presenta con la vena cava inferior. Es por este motivo que en la mayoría de los casos se prefiere la nefrectomía izquierda, ya que las características anatómicas de los vasos, tales como una mayor longitud de la arteria y venas renales, permiten un acto quirúrgico con mayores facilidades y menores complicaciones[5,8]. En todos nuestros casos se realizó la ablación del riñón izquierdo.

En los últimos tiempos se ha intentado introducir la técnica de angioresonancia magnética (ARM), ya que resulta un procedimiento sin radiaciones ionizantes y en caso de utilizar contraste endovenoso, éste presenta menores reacciones adversas que las que pueden ocurrir con los contrastes utilizados para la angiografía convencional y la ATR. Dentro de sus limitaciones se menciona que la ARM no se puede realizar en pacientes con marcapasos, prótesis e implantes metálicos y pueden presentarse dificultades para realizar la exploración en pacientes con claustrofobia. Asimismo, es un estudio de mayor duración de la exploración, y que no siempre logra el mismo detalle de los vasos sanguíneos. Puede ser dificultoso el diagnóstico de arterias de pequeño calibre y la diferenciación de arterias y venas. Asimismo su utilización es limitada debido a la menor accesibilidad del método en las diversas instituciones y a los altos costos que conlleva[21,22].

Nuestro centro es un hospital sede del CUCAIBA (Centro Único Coordinador de Ablación e Implante de la provincia de Buenos Aires), motivo por el cual presentamos un gran número de trasplantes de órganos de donantes vivos relacionados en relativamente poco tiempo de estudio siendo, no obstante, el escaso número de pacientes una limitación de nuestro estudio. Creemos que el análisis y la realización de un estudio con mayor casuística confirmarían los hallazgos estadísticos presentados y continuaría colocando a la ATR como el método de elección para la evaluación del donante vivo.

También mencionamos como limitación relativa del estudio la experiencia de los médicos especialistas para informar las ATR, quienes con el transcurso de los años y los estudios observados, adquirieron mayor conocimiento detallado del estudio al finalizar este trabajo científico.

Para lograr la mayor efectividad de la ATR, los radiólogos debemos estar familiarizados con los aspectos anatómicos renales, así como conocer los parámetros técnicos, avances del método y potenciales dificultades (entre ellas fallas técnicas o errores en la interpretación de las imágenes) que puede presentar el mismo. Es importante, asimismo, identificar variantes no sólo en la anatomía renal, sino también alteraciones extrarenales, cuyos datos son de suma importancia al momento de realizar la nefrectomía laparoscópica del donante vivo.

Conclusión

El conocimiento detallado del sistema arterial es necesario para la planificación quirúrgica y la realización de la nefrectomía laparoscópica del donante vivo renal. La angiotomografía renal constituye en la actualidad el método de elección para su evaluación, demostrando muy buena correlación entre sus hallazgos y aquellos observados por el médico cirujano ante su ablación.

Responsabilidades éticas

Protección de personas y animales. Los autores declaran que para esta investigación no se han realizado experimentos en seres humanos ni en animales.

Confidencialidad de los datos. Los autores declaran que han seguido los protocolos de su centro de trabajo sobre la publicación de datos de pacientes.

Derecho a la privacidad y consentimiento informado. Los autores declaran que en este artículo no aparecen datos de pacientes.

Conflicto de intereses

Los autores declaran no tener ningún conflicto de intereses, excepto la Dra. Mariano que declara como posible conflicto de interés ser miembro del Comité de Redacción de la Revista Argentina de Radiología.

Bibliografía

1. Jee Won Chai JW, Lee W, Yu Yin H, Jun Jae H, Wook Chung J, Hoe Kim H, et al. CT Angiography for Living Kidney Donors: Accuracy, Cause of Misinterpretation and Prevalence of Variation. Korean J Radiol. 2008;9:333–9.

Document downloaded from http://www.elsevier.es, day 06/12/2017. This copy is for personal use. Any transmission of this document by any media or format is strictly prohibited.

2. Arévalo Pérez J, Gragera Torres F, Marín Toribio A, Koren Fernández L, Hayoun C, Daimiel Naranjo I, Angio CT. assessment of anatomical variants in renal vasculature: its importance in the living donor. Insights Imaging. 2013;4:199–211.
3. Sebastià C, Peri L, Salvador R, Buñesch L, Revuelta I, Alcaraz A, Nicolau C. Multidetector CT of Living Renal Donors: Lessons Learned from Surgeons. Radiographics. 2010;30:1875–90.
4. Altes Ineva MP, Alonso Paz P, Abadia H, Izquierdo Reyes L, Oppenheimer F, Alvarez-Vijande R. Evolución del trasplante renal de donante vivo: datos históricos, estadísticos, nacionales y propios. Arch. Esp. Urol. 2005;5:497–501.
5. Arroyo C, Gabilondo F, Gabilondo B. El estudio del donador vivo para trasplante renal. Rev Invest Clin. 2005;57:195–205.
6. Ratner LE, Cisek L, Moore R, Cigarroa F, Kaufman H, Kavoussi LR. Laparoscopic live donor nephrectomy. Transplantation. 1995;60:1047–9.
7. Smith PA, Ratner LE, Lynch FC, Corl FM, Fishman EK. Role of CT angiography in the preoperative evaluation for laparoscopic nephrectomy. Radiographics. 1998;18:589–601.
8. Rydberg J, Kopecky KK, Tann M, Persohn SA, Leapman SB, Filo RS, et al. Evaluation of Prospective Living Renal Donors for Laparoscopic Nephrectomy with Multisection CT: The Marriage of Minimally Invasive Imaging with Minimally Invasive Surgery. RadioGraphics. 2001;21:223–36.
9. Ramírez-Bollas J, Hernández-Domínguez M, Arenas-Osuna J, Romero-Huesca A, Albores-Zúñiga O. Reporte preliminar. Utilidad de la angiotomografía renal en el protocolo del donador renal. Cir Ciruj. 2003;71:379–82.
10. Stoisa D, Galiano FE, Quaranta A, Villavicencio RL. Estudio vascular renal por TC multidetector de 64 canales. Rev Argent Radiol. 2009;73:45–50.
11. Mehta G, Arole V. Accessory Renal Arteries: A Cadaveric Study. IJBAR. 2014;5:204–6.
12. Satyapal KS, Haffejee AA, Singh B, Ramsaroop L, Robbs JV, Kalideen JM. Additional renal arteries: incidence and morphometry. Surg Radiol Anat. 2001;23:33–8.
13. Dhar P, Lal K. Main and Accessory Renal Arteries-a Morphological study. Ital J Anat Embryol. 2005;110:101–10.
14. de la Torre P, Catalá V. Riñón y vías urinarias patología vascular y tumoral, trasplante renal. En: Stoopen M, García Mónaco R, editores. Retroperitoneo y páncreas. Avances en Diagnóstico por Imágenes Colegio Interamericano de Radiología. Buenos Aires: Ediciones Journal; 2011. p. 97–117.
15. Pozniak MA, Balison DJ, Lee FT Jr, Tambeaux RH, Uehling DT, Moon TD. CT angiography of potential renal transplant donors. Radiographics. 1998;18:565–87.
16. Platt J, Ellis J, Korobkin M, Reige K. Helical CT evaluation of potential kidney donors: findings in 154 subjects. Am J Roentgenol. 1997;169:1325–30.
17. Smith PA, Ratner LE, Lynch FC, Corl FM, Fishman EK. Role of CT angiography in preoperative evaluation for laparoscopic nephrectomy. Radiographics. 1998;18:589–601.
18. Kawamoto S, Montgomery RA, Lawler LP, Horton KM, Fisherman EK. Multi-detector row CT evaluation of living renal donors prior to laparoscopic nephrectomy. Radiographics. 2004;24:453–66.
19. Ramesh Babu CS, Gupta OP. MDCT angiographic evaluation of multiple renal arteries – a case report. Int J Anat Var. 2012;5:137–40.
20. Ratner LE, Kavoussi LR, Chavin KD, Montgomery R. Laparoscopic live donor nephrectomy: technical considerations and allograft vascular length. Transplantation. 1998;65:1657–8.
21. Ros Mendoza LH, Mayayo E, Solsona I, Ros P. Resonancia magnética renal. Arch. Esp. Urol. 2001;54:555–82.
22. Capalastegui A, Astigarraga E, Larena JA:. Aplicación de la resonancia magnética en el diagnóstico de la patología vascular arterial: angio-resonancia. Gac Med Bilbao. 2005;102:81–8.