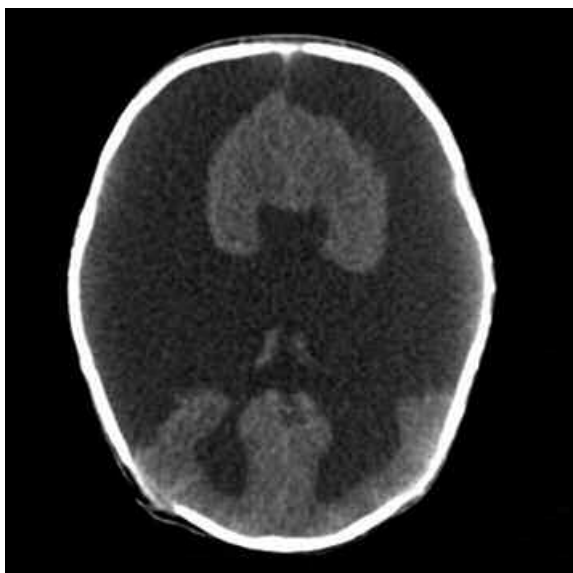


ImaginARTE

Niño de 4 días de vida con **holoprocencefalia semilobar**.



TC corte axial sin cte. ev.: marcada disminución del parénquima encefálico bilateral, con extensa cavidad ventricular y astas frontales rudimentarias fusionadas. Tercer ventrículo irregular y dilatación de astas occipitales como signo de colpocefalia, disgenesia de cuerpo calloso.



Logo del personaje Batman, creado por Robert Kahn (a.k.a. Bob Kane) en 1939.

Dres. Maximiliano Francabandiera, Sonia Lesyk, Juan Pablo Biosci, Fernando Abramzon
Hospital de Trauma y Emergencias "Dr. Federico Abete"- Malvinas Argentinas, Provincia de Buenos Aires, Argentina.

Quienes deseen enviar imágenes para esta sección pueden hacerlo remitiéndolas por correo postal a la sede de la SAR Arenales 1985 P.B. (al fondo) (C1124AAC) C.A.B.A. República Argentina, o por mail a la dirección: rar@sar.org.ar; colocando en el asunto: Sección ImaginARTE.