

RESEÑA HISTÓRICO-RADIOLÓGICA

Panagrafía

Panography

J.J. Rodríguez Salvador



Servicio radiología, Hospital Perpetuo Socorro, Servicio extremeño de salud, Badajoz, España

Recibido el 4 de julio de 2015; aceptado el 26 de septiembre de 2015

Disponible en Internet el 29 de octubre de 2015

La creación del aparato de panagrafía corresponde al alemán Horst Begen, pero el desarrollo e invención de esta técnica (también llamada radiografía panbucal) estuvo a cargo de la empresa alemana de Koch y Sterzel en 1943. Años más tarde, en 1951, el británico suizo Dr. Waller Ott y el radiólogo británico Dr. Sidney Blackman desarrollaron el radiólogo panográfico que fue comercializado por Watson and Sons Ltd.¹ El método consistía en un tubo especial de rayos X, que era colocado dentro de la boca del paciente para examinar los arcos dentales superior e inferior.

El tubo era un angosto cilindro con un ánodo en su interior. Este se introducía en la cavidad bucal, mientras que la copa de enfoque del cátodo quedaba afuera. El tubo funcionaba con bajas intensidades (alrededor de 60 kW; 0,05 mAs), por lo que las exposiciones se limitaban apenas a un segundo. Por su parte, la protección con plomo en el ánodo y la filtración de 2 mm de aluminio del área diana disminuían al mínimo la radiación. De este modo, gracias a la panagrafía, se redujeron las exposiciones radiográficas del paciente, en tanto se necesitaban únicamente dos exposiciones para un examen completo de los maxilares superior e inferior frente a las 10-14 proyecciones de las intrabucales.

El área focal era de 0,1 mm y tenía forma piramidal debido al foco puntiforme. Esto aseguraba una máxima definición y un buen contraste con el bajo kilovoltaje. Además, como beneficio adicional, la mínima distancia placa-foco proporcionaba la amplificación por dos. Si bien la potencia del tubo era baja por su pequeña área focal, resultaba amplia para una distancia placa-placa de 4 cm.

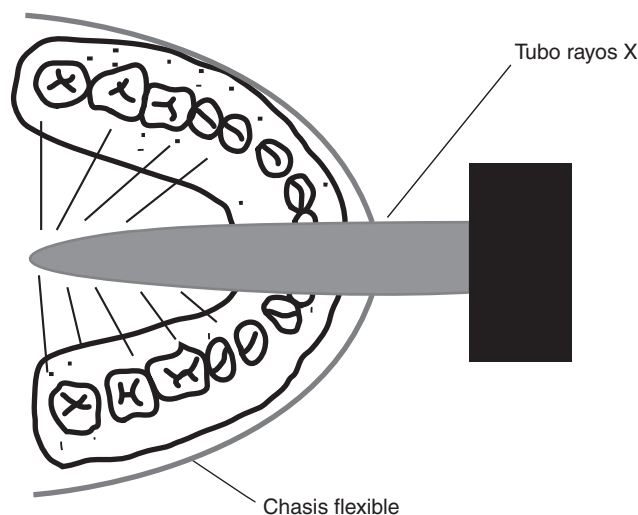


Figura 1 Esquema de la realización de la panagrafía.

Se usaba un chasis flexible de 10 × 25 cm, cubierto de tungsteno de calcio o de una pantalla de tierras raras con una placa rápida. El lado externo del chasis estaba revestido de plomo para absorber la radiación difusa y proteger de la radiación (fig. 1).

El foco puntiforme del tubo, situado en el centro del arco dental, producía radiación en un gran ángulo de 270°, a la vez que el chasis flexible se ajustaba alrededor de las mejillas o la barbilla del paciente, de un oído a otro.

El tubo metálico que conducía el ánodo era graduable, generalmente de 2,5 cm para adulto y 2 cm para niños, y tenía también un reborde de mordida para los incisivos

Correo electrónico: jorgejuanrodriguez@hotmail.com

<http://dx.doi.org/10.1016/j.rard.2015.09.010>

0048-7619/© 2015 Sociedad Argentina de Radiología. Publicado por Elsevier España, S.L.U. Este es un artículo Open Access bajo la licencia CC BY-NC-ND (<http://creativecommons.org/licenses/by-nc-nd/4.0/>).

que servía para ajustarse perfectamente a la longitud de la cavidad oral (5 cm en adultos y 4 cm en niños). En vías de mantener una higiene adecuada, se usaba una cubierta de polietileno estéril y desechable en la zona de mordida^{2,3}.

En el estudio de los maxilares superiores, el chasis flexible se colocaba alrededor de la cara, de un oído a otro, tocando con su borde inferior el tubo del ánodo. Se situaba un poco por debajo del plano oclusal, con el paciente sentado contra un reposacabezas y un respaldo con su plano sagital medio vertical y el plano oclusal superior en horizontal. El tubo se localizaba a 30° en dirección cefálica y se adaptaba a la posición de la mordida. La cabeza del ánodo se introducía lentamente en la boca y el paciente mordía suavemente el anillo de mordida almohadillado. Si el tubo estaba posicionado correctamente, no se sentían molestias.

En el examen de los dientes inferiores, el paciente también se encontraba sentado e inmovilizado, con el plano sagital medio vertical y el plano oclusal inferior horizontal, pero el tubo se angulaba a 20° en sentido caudal. El ánodo tubular se introducía en la boca y el chasis flexible se situaba con su borde superior contra el tubo del ánodo, extendiéndose hacia arriba, a nivel del trago de ambos lados, un poco por debajo del plano oclusal. En general, el paciente podía sostener el chasis en la posición correcta con sus manos⁴.

Pese a que los resultados clínicos de las panografías resultaron buenos en un inicio (al punto que marcas prestigiosas, como Siemens y Phillips, adoptaron posteriormente la técnica), el método nunca fue aceptado de modo generalizado. La dosis de radiación relativamente alta llevó a escribir a J.R. Greening, un físico médico del Hospital de San Jorge,

uno de los primeros trabajos sobre los peligros de las radiaciones ionizantes de la radiografía dental. En su manuscrito, hacía hincapié en la necesidad de limitar la dosificación.

Finalmente, el desarrollo de la ortopantomografía permitió la reducción de la dosis radiográfica a una sola exposición, al mismo tiempo que mejoró la calidad de la placa. Otras técnicas, como el dentascán, hoy en día aportan mayor información y calidad, junto con la posibilidad de efectuar reconstrucciones tridimensionales⁵.

Conflicto de intereses

Los autores declaran no tener ningún conflicto de intereses.

Bibliografía

1. Alves F, tesis doctoral *Avaliação da qualidade técnica e interpretativa da radiografia panorâmica*. Universidad Federal Santa Catalina de Florianópolis: Florianópolis; 2002. p. 11–2.
2. Welander U, McDavid W, Tronge G. Theory of rotational panoramic radiography. En: Langland OE, Langlais RP, McDavid WD, Del Balso AM, editores. *Panoramic radiography*. Philadelphia, Penn: Lea & Febiger; 1989. p. 38–75.
3. Graber TM. Panoramic radiography. *Angle Orthod*. 1966;36:293–311.
4. Dávila Álvarez CI, tesis doctoral *Manual digital descriptivo de la anatomía normal en una imagen panorámica de adultos*. Facultad de Odontología de la Universidad de San Carlos de Guatemala: Guatemala; 2011. p. 24.
5. Mason R. A family affair. *Journal of The British Society for the History of Radiology*. 2002;18:17–27.